

## Revista Mexicana de Ortopedia y Traumatología

Volumen  
Volume **16**

Número  
Number **1**

Enero-Febrero  
January-February **2002**

*Artículo:*

Instrumentación con marco de Luque, con  
alambrado interapofisario y sublaminar,  
más artrodesis posterolateral en el  
tratamiento de espondilolistesis L5 S1

Derechos reservados, Copyright © 2002:  
Sociedad Mexicana de Ortopedia, AC

Otras secciones de  
este sitio:

- 👉 Índice de este número
- 👉 Más revistas
- 👉 Búsqueda

*Others sections in  
this web site:*

- 👉 *Contents of this number*
- 👉 *More journals*
- 👉 *Search*

## Instrumentación con marco de Luque, con alambrado interapofisario y sublaminar, más artrodesis posterolateral en el tratamiento de espondilolistesis L5-S1

Alejandro Reyes-Sánchez,\* Dr. Víctor Miramontes Martínez,\*\* Dr. Luis Miguel Rosales Olivares,\*\*  
Dr. Rubén Farrera\*\*\*

Instituto Nacional de Ortopedia, CNR. Ciudad de México.

**SUMMARY.** Spondylolisthesis is a common problem observed in 5% of general population, lumbar pain is symptom that started the consultation and which guided surgical treatment indication for direct compression radiculopathy. Surgical treatment is focused to radicular liberation, reduction and internal fixation. The results of 8-year follow-up of a Gill's combined technique with reduction and fixation with Luque's bar and Dufoo's elbow, with interapophyseal wiring to the transverses over the bar and posterolateral arthrodesis is presented in this paper. This is a prospective, longitudinal, descriptive and no experimental study in 9 patients with spondylitic spondylolysis grade III or lower, between 18 and 70 years old, the study was started in March 1991 and finished in September 1991. Surgical technique is described and gait, symptomatology, electromyography, grade of listhesis in pre-operative, pos- and 8 year after surgery as much as complications are evaluated. Results were 2 male and 7 female patients, 48 years of average age, 7 with sciatic pain and 4 with lumbar pain, 2 with grade I and 7 with grade II of listhesis. Symptomatology disappeared in all cases before 6 months post-surgery, but after 2 years postoperatively all patients presented low intensity lumbar pain during physical efforts that relief with analgesic drugs, rest or both. Transoperative grade of correction was 100% in all cases; it was totally loosen before 6 months in 7 cases; and 50% of loss in the other 2 patients. This correction or listhesis grade is maintained until 8 years postsurgery. In all cases consolidation was observed in less than 9 months. Complications are inherent to the technique procedure and to the vertebral structure without functional repercussion, but in listhesis reduction only. It is concluded that instrumentation with smooth frame, with sublaminar wiring in L5-S1 and with interapophyseal wiring in L5 is not effective in reduction and definitive fixation of spondylolisthesis; however, posterolateral arthrodesis with quality and effective quantity is achieved with this technique.

**Key words:** spondylolisthesis, Luque's bar, wiring, arthrodesis.

Resumen en Español al final

La espondilolistesis es un problema común que se observa en 5% de la población general, la principal causa de la consulta es la lumbalgia por inestabilidad mecano-postural y en algunas ocasiones se asocia a compromiso radicular, que básicamente es la razón de su indicación quirúrgica.<sup>4,7,12,19</sup> El tratamiento quirúrgico está encaminado a tres puntos: fijación, reducción y liberación radicular.<sup>13,14,18,19</sup> Considerando que la artrodesis debe complementar a la fijación, y que el quitar movimiento funcional a una bisagra, que biomecánicamente representa la sustentación del movimiento vertebral, no se puede considerar asumir como buen resultado el lograr la fusión y pérdida de este movimiento, por lo que esto representa que hasta el momento los resultados funcionales y mecánicos no sean satisfactorios.<sup>2,5,11,24</sup>

Además de lo anterior aún se sigue observando pseudoartrosis en un índice de 30%, con sistemas de fijación posterior transpedicular,<sup>18,20,25</sup> que disminuye cuando se agrega artrodesis anterior, pero con probabilidad de secuelas por lesiones radicales y fibrosis postquirúrgica.<sup>21,23</sup> Sin embargo, en la actualidad con mejores métodos de fijación con cajas y jaulas intersomáticas, se reporta menor índice de pseudoartrosis y de lesiones radicales, por contar con instrumental especializado que las evita.<sup>3,12</sup> En 1991, en nuestro servicio ideamos una cirugía que conjuntando las técnicas clásicas de descompresión de Gill,<sup>10</sup> el amarre interapofisario de Buc y

**Cuadro 1. Grados de olistesis por el método de Meyerding en los nueve pacientes antes de la cirugía.**

Caso	Preop.	Postop.	6 meses	8 años
1	Grado II	Sin	Sin	Grado I
2	Grado I	Sin	Sin	Grado I
3	Grado II	Grado II	Grado II	
4	Grado I	Sin	Grado I	Grado I
5	Grado II	Grado II	Grado II	Grado II
6	Grado II	Sin	Grado I	Grado I
7	Grado II	Sin	Grado I	Grado I
8	Grado II	Grado I	Grado I	Grado II
9	Grado II	Grado II	Grado II	Grado II

\* Jefe de Servicio.

\*\* Médico adjunto.

\*\*\* Residente Sub-Especialidad Cirugía de Columna 1993. Servicio Cirugía de Columna. Instituto Nacional de Ortopedia,

Dirección para correspondencia:

Alejandro A. Reyes-Sánchez. Camino a Santa Teresa 1055-655. Héroes de Padierna. México 10700, D.F.

Scot<sup>9</sup> y el alambrado sublaminar en un marco con barra de Luque y codo de Dufoo<sup>16</sup> nos permitiera cumplir con los tres requisitos fundamentales en la atención de esta patología con la hipótesis de que el marco con barra de Luque y codo de Dufoo, alambrado sublaminar de L4 y S1, con alambrado interapofisario de L5 sobre el marco, da la fijación suficiente para lograr artrodesis, reducción del deslizamiento y alivio a la sintomatología del paciente.

### Material y métodos


Es un estudio prospectivo, longitudinal, descriptivo, no experimental, llevado a cabo en pacientes del servicio de cirugía de columna vertebral, a quienes se les diagnosticó espondilolistesis-espondilolítica de L5-S1, con lumbalgia y compromiso radicular. Fueron mayores de 18 años y menores de 70, con deslizamiento de I, II y hasta III grados, operados con la técnica que se menciona en marzo a septiembre de 1991, con un seguimiento mínimo de ocho años (*Cuadro 1*).

Se valoró: marcha, sintomatología, electromiografía, grado de deslizamiento preoperatorio, al concluir la consolidación y al final, reducción transoperatoria, tiempo para la consolidación y complicaciones.

### Técnica quirúrgica

El día anterior a la cirugía se confecciona un marco con barra de Luque de 1/4 de pulgada de diámetro y se cierra con un codo de Dufoo (*Fig. 1*), valorando sus medidas sobre una radiografía frontal de la columna lumbosacra, previendo la magnificación. La sujeción sublaminar se realiza con alambre de acero inoxidable de 1.2 mm.

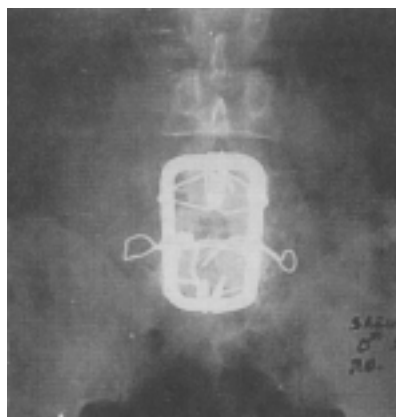
Con el paciente en posición de decúbito ventral, apoyado en bultos sobre cresta iliaca y hombros, dejando en libertad el abdomen para evitar reflujo sanguíneo, se realiza abordaje posterior longitudinal medio sobre las apófisis espinosas de L3 a S2, desinserción muscular y desperiostización laminar del mismo número de vértebras. Se logra la disección de la apófisis transversal de L4 y L5, se realiza la



**Figura 1.** Marco con barra de Luque de 1/4 cerrado por el codo de Dufoo.



**Figura 2.** Resultado final en cirugía, se marca alambre sobre el marco que está anclado en las apófisis transversas y que sirve de tracción para reducir la listesis.



**Figura 3.** Se observa fijación en apófisis transversas, lámina de L4 y S1, consolidación de la artrodesis.

resección de arco neural de L5 con técnica de Gill,<sup>10</sup> se descomprimen las raíces de los recesos laterales y osteófitos marginales en las partes y pedículos de L5, se localiza el espacio intersomático de L5-S1, practicamos discoidectomía y liberación total de espacio mediante maniobra de Steffee,<sup>25</sup> se procede a moldear el marco a la lordosis convencional del paciente, se fija con alambre sublaminar en L4 y S1, se amarran las apófisis transversas de L5 libremente en cada lado y se pasan estos alambres encima del marco, con trenzado lento y progresivo hasta lograr la reducción total de la olistesis (*Fig. 2*).

Se hace incisión subcutánea hacia la cresta iliaca para la toma de injerto esponjoso y se obtiene éste de la apófisis postero-superior, considerando la cantidad en conjunto con el arco neural resecado. Se coloca el injerto en lecho previamente preparado en zona postero-lateral.

Revisamos el sangrado, se hace lavado con solución salina con gentamicina y se procede al cierre por planos dejando drenaje de 1/4 hacia costado derecho o izquierdo del paciente.

A los tres días, cerciorado el hecho de no-infección, sangrado o complicación de la cicatrización, se coloca corset

toracolumbosacro de fibra de vidrio, moldeado en posición lumbar en mesa de Cotrell, con ajuste en la cresta iliaca y apoyos en pubis, esternón y sacro. Éste se deja hasta los seis meses en todos los pacientes.

El control es cada tres meses con radiografías, hasta completar 12 meses y después cada año hasta completar ocho en que realizamos la revisión final (Fig. 3).

## Resultados

De los 12 pacientes iniciales sólo se concluyó el seguimiento de ocho años en nueve, eliminando aquellos que abandonaron su tratamiento en nuestro servicio. Fueron dos del sexo masculino y siete del femenino, con edades de 33 a 61 años, con promedio de 48 años.

La sintomatología inicial fue en dos lumbalgia incapacitante, dos lumbociatalgia y cinco ciatalgia pura, en los nueve acompañándose de alteraciones neurológicas en ambas extremidades inferiores. El tiempo de evolución preoperatoria fue de dos a 16 años.

El grado de listesis preoperatoria era en dos casos de primer grado y en siete segundo grado.

El tiempo promedio de cirugía fue de 3.50 horas máximo de 40.40 horas y mínimo de 3.00 horas y de sangrado de 707 mL, con máximo de 1,340 mL y mínimo de 230 mL.

En todos los casos la sintomatología preoperatoria de lumbalgia, ciatalgia y alteraciones radicales distales desapareció por completo en menos de seis meses.

Sin embargo, a partir de dos años todos los pacientes manifestaron lumbalgia de mínima intensidad, que se presentaba con el esfuerzo físico, pero disminuía sin analgésicos y era de presentación esporádica.

El grado de corrección postoperatoria inmediata fue de 100% en todos los casos, con pérdida de la misma en forma total en siete pacientes a los seis meses, pérdida de 50% de la reducción en los otros dos pacientes al paso de seis meses. Este grado de listesis se ha mantenido en todos los pacientes hasta el seguimiento de ocho años.

La consolidación se observa en forma radiográfica a los seis meses en siete pacientes y en los otros dos a los nueve meses, en estos últimos el corset se dejó hasta completar la consolidación.

Complicaciones transoperatorias: fractura de apófisis transversa unilateral en un caso, que se resolvió colocando un tornillo en la base de la misma hacia el pedículo y sujetando el alambre entre la transversa y el tornillo.

Postoperatorias: en tres pacientes durante los dos primeros meses de postoperatorio se observó fractura de las apófisis transversas, que coincidió con la pérdida inmediata de la reducción.

## Discusión

Los resultados no varían de los obtenidos por autores que recomiendan reducción y fijación con sistemas no transpediculares como Bradford, Kevin, Mark Hambly,<sup>1,2,9</sup> quienes reportan como resultados favorables y retiro de la

sintomatología dolorosa lumbar y radicular, a pesar de mantener pérdidas de la reducción desde 25 a 100% de la inicial y que por tal motivo recomiendan sólo la fijación y artrodesis *in situ*.<sup>15,21</sup>

Se recomienda no aplicar la cirugía en olistesis mayores del grado II.

El porcentaje de sexos favoreciendo la frecuencia al femenino y la edad promedio en pacientes adultos que por sintomatología requieren cirugía, forma parte del común denominador en la literatura mundial.<sup>2,5-8,10,12,17,22</sup>

Sabemos que hasta el momento los mejores resultados se han obtenido con fijaciones y reducción de tipo transpedicular,<sup>5,6,8,18,20,25,27</sup> nosotros mismos hemos observado resultados significativamente diferentes en trabajos subsecuentes con fijación transpedicular,<sup>18</sup> sin embargo, es meritorio valorar que estas técnicas llegan a presentar complicaciones de índole neurológico con repercusiones tardías como lo reporta Bradford.<sup>1,2</sup> Nosotros, al igual que Steffee,<sup>25</sup> hemos observado que éstas son causadas por impericia más que por las técnicas de reducción y fijación.<sup>23</sup>

El tiempo de consolidación fue en la mayoría de los casos de seis meses y del total en no más de nueve meses, con calidad en la formación de hueso tan importante que se observa a simple vista en las radiografías, nos confirma nuestra hipótesis de estabilidad suficiente para lograr fusión del segmento a pesar de haberse perdido en la totalidad de los casos la reducción entre 50 y 100%. Sin embargo, lo que hemos observado en los años sucesivos es que la artrodesis se ha consolidado y remodelado en forma impresionante, dejando al sistema en cinco ocasiones y retirándolo por rechazo en cuatro más. La calidad del hueso es fuerte y similar a la de hueso totalmente sano y normal, lo cual sugerimos que los sistemas flexibles son de mejor estructura para la mejor formación de hueso y calidad biomecánica que los sistemas rígidos que requieren más tiempo y no forman hueso natural.<sup>11,16</sup>

En el momento actual hemos acertado que el tratamiento de la espondilolistesis espondilolítica, debe tener cinco parámetros de tratamiento:<sup>17</sup> obtener y mantener la reducción de la listesis, descompresión de raíces nerviosas, desaparición de sintomatología mecánica y neurológica, logro de la artrodesis anterior y posterior y reintegración del paciente a la vida productiva y normal.

Con este sistema se observa que se logra sólo parcialmente el primero de los objetivos señalados, ya que siempre se pierde la reducción. La sintomatología neurológica en todos los casos desapareció, sin embargo hemos estado observando la presencia de lumbalgia mínima en los últimos dos años, quizá debido a la alteración biomecánica que da la artrodesis de dos niveles lumbares. La artrodesis se logra en forma por demás sólida sin tener que llevar a cabo la anterior, que por otro lado podrá ser causa de lumbalgia residual. A pesar de lo anterior nuestros pacientes se han reintegrado a su vida normal y productiva. Por tal motivo, consideramos que aunque es muy laboriosa, se puede tener como una alternativa de tratamiento en listesis de bajo grado de deslizamiento con resultados similares a mu-

chas técnicas actuales y modernas que son mucho más caras.<sup>5,6,8,11,13,18,20,21,25,27</sup>

### Bibliografía

- Bradford DS. Closed reduction of spondylolisthesis. An experience in 22 patients. *Spine* 1988; 13(5): 580-7.
- Bradford DS, et al. Treatment of severe spondylolisthesis by anterior and posterior reduction and stabilization. *J Bone Joint Surg* 1990; 72(A): 1060-6.
- Cohen BA. Dermatomal monitoring for surgical correction of spondylolisthesis. A case report. *Spine* 1988; 13(10): 1125-8.
- Crenshaw. *Cirugía Ortopédica*. 7ª ed. Buenos Aires, Argentina: Ed. Panamericana; 1988, Tomo III.
- Dick W. Severe spondylolisthesis. Reduction and internal fixation. *Clin Orthop* 1988; 232: 70-9.
- Esses SI. The AO spinal internal fixator. *Spine* 1989; 14(4): 373-8.
- González MC. Espondilólisis en obreros que desarrollan labores pesadas. *Rev Mex Ortop Traum* 1995; 9(6): 325-8.
- Gurr KR. Cotrell-Dubouset instrumentation in adults. A preliminary report. *Spine* 1988; 13(5): 510-20.
- Hambly M. Tension band wiring-bone grafting for spondylolisthesis and spondylolysis. *Spine* 1989; 14(4): 455-60.
- Herron LD. L4-L5 degenerative spondylolisthesis. The results of treatment by decompressive laminectomy without fusion. *Spine* 1989; 14(5): 534-8.
- Fetteling S. The biomechanical evaluation of a new fixation technique for spondylolisthesis using single and double tension bands. *Bull Hosp J Dis Orthop Inst* 1989; 49(2): 131-9.
- Inoue B. Degenerative spondylolisthesis. Pathophysiology and results of anterior interbody fusion. *Clin Orthop* 1988; 227: 90-8.
- Johnson LP. Surgical management of isthmic spondylolisthesis. *Spine* 1988; 13(1): 93-7.
- Montalvo BM. Lumbar disk herniation and canal stenosis: Value of intraoperative sonography in diagnosis and surgical management. *J Bone Joint Surg (Br)* 1990; 72(2): 280-5.
- Peek RD. *In situ* arthrodesis without decompression for grade III-IV isthmic spondylolisthesis in adult who have severe sciatica. *J Bone Joint Surg (Am)* 1989; 71(1): 62-8.
- Roca J. Direct repair of spondylolysis. *Clin Orthop* 1989; (246): 86-91.
- Postdcchinj R. The evolution of spondylolysis into spondylolisthesis during adult age. *J Orthop Traumatol* 1989; 15(2): 210-6.
- Rosales LM et al. Tratamiento de la espondilolistesis con placas y tornillos tipo INO. *Rev Mex Ortop Traum* 1996; 10(2): 66-9.
- Rothman S. *La columna vertebral*. 2ª Edición. Buenos Aires, Argentina: Ed. Panamericana 1985.
- Simmons H. Posterior transpedicular Zielke instrumentation of lumbar spine. *Clin Orthop* 1988; (236): 180-91.
- Seitsdios S. Scoliosis associated with lumbar spondylolisthesis. A clinical survey of 190 young patient. *Spine* 1988; 13(8): 899-904.
- Seitsalo S. Severe spondylolisthesis in children and adolescents a long-term review of fusion *in situ*. *J Bone Joint Surg* 1990; 72(2): 259-65.
- Schoenecker PL. Cauda equina syndrome after *in situ* arthrodesis for severe spondylolisthesis at the lumbosacral function. *J Bone Joint Surg (Am)* 1990; 72(3): 369-77.
- Smith MD. Spondylolisthesis treated by a single stage operation combining decompression with *in situ* posterolateral and anterior fusion. An analysis of eleven patients who had long-term follow-up. *J Bone Joint Surg* 1990; (723): 415-21.
- Steffee AD. Reduction and stabilization of grade IV spondylolisthesis. *Clin Orthop* 1988; 227: 82-9.
- Whithecloud TS. Anterior lumbar fusion utilizing transvertebral fibular graf. *Spine* 1988; 13(3): 370-4.
- McQueen MM. Stabilization of the spondylolisthesis using Dwyer instrumentation. *J Bone Joint Surg* 1986; 68B(2): 185-8.

**RESUMEN.** *Objetivo.* La espondilolistesis es un problema común que se observa en el 5% de la población general, el síntoma que inicia la consulta es la lumbalgia y el que da la indicación quirúrgica la radiculopatía por compresión directa. El tratamiento quirúrgico está enfocado a liberación radicular, reducción y fijación. En este trabajo se presentan resultados a ocho años de seguimiento de una técnica combinada de Gill, con reducción y fijación con marco con barra de Luque y codo de Dufoo, con amarre interapofisario a las transversas sobre la barra y artrodesis posterolateral. *Material y métodos.* Es un estudio prospectivo, longitudinal, descriptivo no experimental, en pacientes con espondilolistesis espondilolítica no mayor de III grado, en nueve pacientes, de 18 a 70 años, con inicio en marzo de 1991 y cierre en septiembre de 1991. Se describe la técnica quirúrgica, y se califica marcha, sintomatología, electromiografía, grado de deslizamiento, pre, postoperatorio y a los ocho años de seguimiento, así mismo tiempo de consolidación, grado de reducción postoperatoria y a los ocho años complicaciones. *Resultados.* Dos pacientes masculinos y siete femeninos, con promedio de 48 años, 7 con ciatalgia y cuatro con lumbalgia, dos con primer grado de deslizamiento y siete de segundo grado. En todos los casos la sintomatología desapareció en menos de siete meses de postoperatorio, pero a partir de los dos años todos los pacientes manifestaron lumbalgia de mínima intensidad, que se presenta con esfuerzo pero disminuía con analgésicos, reposo o ambos. El grado de corrección transoperatoria fue de 100% en todos los casos, con pérdida de la misma en forma total en menos de seis meses en siete casos y de 50% en los dos restantes. Dicha corrección o grado de listesis se mantiene hasta los ocho años. En todos los casos se observó consolidación en menos de nueve meses. Las complicaciones son inherentes a la técnica y a la estructura vertebral sin repercusión funcional, sólo en la reducción de la listesis. *Conclusión.* La instrumentación con marco liso con alambrado sublaminar en L5-S1 con alambrado interapofisario en L5, no es efectivo en la reducción y fijación definitiva de la espondilolistesis, sin embargo, logra la artrodesis posterolateral en todos los casos, en calidad y cantidad efectiva.

**Palabras clave:** espondilolistesis, marco de Luque, alambrado, artrodesis.