

Acta Médica

Grupo Ángeles

Volumen **1**
Volume

Número **4**
Number




Octubre-Diciembre **2003**
October-December

Artículo:




Experiencia con prótesis Prodisc II en discopatía lumbar, en el grupo Ángeles

Derechos reservados, Copyright © 2003:
Grupo Ángeles Servicios de Salud

Otras secciones de
este sitio:

-  [Índice de este número](#)
-  [Más revistas](#)
-  [Búsqueda](#)

*Others sections in
this web site:*

-  [Contents of this number](#)
-  [More journals](#)
-  [Search](#)



Medigraphic.com



Experiencia con prótesis Prodisc II en discopatía lumbar, en el grupo Ángeles

Alejandro Reyes-Sánchez,* José Luis Ortega,** Víctor Miramontes,***
Luis M. Rosales,*** Armando Alpizar****

Resumen

Introducción: La evolución hacia la artrosis del disco, después de la discectomía clásica es bien conocida, por tal motivo el concepto actual es recuperar la altura discal, mantener la función y el movimiento normal del espacio intervenido para evitar lesión en los discos adyacentes.

Material y métodos: En los hospitales Ángeles del Pedregal y de Querétaro se colocaron 15 prótesis totales de disco (Prodisc II) a 11 pacientes con diagnóstico de discopatía lumbar degenerativa o hernia discal sin mejoría al tratamiento conservador y con un espacio discal igual o menor de 5 mm. Se analizaron las complicaciones transoperatorias y postoperatorias inmediatas. Para evaluar los resultados inmediatos utilizamos la escala de Oswestry y se realizó un reporte descriptivo de los resultados obtenidos.

Resultados: Se incluyeron 5 mujeres y 6 hombres, con 41.6 años de edad promedio. El principal diagnóstico fue discopatía en L5-S1 con 10 casos, 4 con hernia discal L4-L5 y un caso en L5-L6 (Vértebra transicional con mega-apófisis). El tiempo quirúrgico promedio fue 98 minutos, sangrado promedio 309 mL. Se tuvieron dos complicaciones mayores, una transoperatoria, por perforación de la bifurcación de la vena cava, reparada sin mayor complicación y una tromboembolia pulmonar al

Summary

Introduction: Clinical course to disc arthrosis after classical disc resection is well known. The present concept is recovery of disc height; maintain function and normal movement to avoid damage of adjacent discs.

Material and methods: In Angeles del Pedregal and Querétaro Hospitals 15 total disc prosthesis (Prodisc II) were applied to 11 patients with lumbar degenerative disc pathology or disc hernia with a disc space lesser than 5 mm that showed no previous improvement with conservative treatment. Postoperative and transoperative complications were evaluated by means of the Oswestry scale.

Results: Five women and six men with an average age of 41.6 years of age were included. Clinical diagnosis were L5-S1 discopathy 10 cases, hernia disc L4-L5, 4 cases and transitional vertebra with mega-apophysis L5-L6 one case. Average surgical time 98 min with an average bleeding volume of 309 mL. There major complications, a perforation of vena cava, repaired immediately without complication and a pulmonary thrombus 48 h after surgery. Before surgery 77.8% had ciatalgia and lumbalgia; after surgery 22.2% and 33.3% respectively. Oswestry scale preoperatively 60-80 in 10 patients and 84 in one patient. Postoperative 10 cases with 0-20 and one case with 30 points.

* Cirujano de Columna, Director Instituto Vertebrae, Hospital Ángeles del Pedregal. Jefe División Cirugía Especial, Centro Nacional Rehabilitación/Ortopedia, SS.

** Cirujano de Columna Vertebral, Hospital Ángeles de Querétaro.

*** Cirujano de Columna Vertebral, Instituto Vertebrae, Hospital Ángeles del Pedregal. Jefe del Servicio de Cirugía de Columna, CNR/Ortopedia, SS.

**** Cirujano de Columna Vertebral, Instituto Vertebrae, Hospital Ángeles del Pedregal. Médico adscrito al Servicio de Cirugía de Columna, CNR/Ortopedia, SS.

Correspondencia:

Dr. Alejandro Reyes-Sánchez

Camino a Santa Teresa 1055-950, Col. Héroes de Padierna, México 10700, D.F., México

Correo electrónico: areyes@vertebrae.com.mx alereyes@prodigy.net.mx

Aceptado: 7-11-2003.

segundo día de postoperatorio. En el prequirúrgico 77.8% presentaban ciatalgia y 77.8 con lumbalgia, en el postquirúrgico 22.2% y 33.3% respectivamente. Puntuación de Oswestry preoperatorio 10 pacientes con 60 a 80 y un caso de 84; en el postoperatorio diez casos de 0-20 y un caso con 30 puntos.

Discusión: La edad y el sexo de los pacientes es la misma que la reportada en la literatura mundial. La marcha a las 24 h y el cambio en la valoración de Oswestry, permiten inferir que el procedimiento es accesible y ofrece resultados satisfactorios a corto plazo. Las complicaciones presentadas son inherentes al conocimiento y destreza del abordaje y no a la técnica quirúrgica. Se considera que un mayor seguimiento es necesario para valorar resultados tardíos.

Palabras clave: Discopatía vertebral, prótesis, Prodisc-II

Discussion: Improvement of Oswestry scale and strolling 24 hours after surgery demonstrate that this procedure is easy to carry out and provides satisfactory results at short range. Complications are not related directly to the implantation technique. A long range follow up of patients is necessary.

Key words: Vertebral disc pathology, prosthesis, Prodisc-II.

INTRODUCCIÓN

Toda cirugía de columna lumbar, al retirar la unidad funcional del segmento lesionado con o sin artrodesis, resulta mutilante y antifuncional, por lo cual los pacientes intervenidos permanecen con diferentes grados de incapacidad.¹ Desde la descripción de Mixter y Barr de las hernias de disco, la laminectomía y discectomía se convirtieron en el tratamiento quirúrgico estándar para las ciatalgias provocadas por hernias discales, cuando fracasaban los métodos conservadores. Sin embargo, a menudo persistió la lumbalgia y ciatalgia, concluyendo que la hernia de disco no era la única causa de dolor. Esto llevó al concepto de la variabilidad anatómica y la inestabilidad de la columna como causa de dolor persistente. Lo que condujo a las recomendaciones de añadir fusión después de laminectomías y discectomías. Sin embargo, se ha demostrado que la fusión de una unidad de movimiento conlleva a secuelas de hasta el 30%, una sobrecarga de trabajo en los discos adyacentes al segmento fusionado así como a las articulaciones interapofisarias, que a largo plazo desencadena una degeneración de los discos adyacentes, que finalmente termina en inestabilidad.²⁻⁵

La idea de una artroplastia vertebral ha sido sugerida como la solución a estos problemas, tal como sucede en articulaciones como la cadera, la rodilla, el hombro, etc. El diseño de prótesis y su aplicación han sido tema de investigación en los últimos 20 años.⁶⁻¹³ La complejidad de la biomecánica vertebral ha retrasado el avance en las investigaciones. Ya múltiples prótesis se han probado en laboratorio,¹⁴⁻²¹ y algunas han iniciado ya su etapa de pruebas clínicas, con resultados prometedores.²²⁻²⁷

Desde 1990 Charles Ray propone e inicia la utilización de un nuevo diseño de prótesis para sustituir en núcleo discal degenerado o herniado (prótesis PDN), 150 pacientes han recibido tratamiento con la colocación de la prótesis y se reportaron resultados satisfactorios en cuanto a la liberación del dolor, sin embargo hubo 17 extrusiones de la prótesis en los primeros 101 casos, esto se debe principalmente a desgarramiento del anulus al momento de la discectomía y colocación de la prótesis, concluyendo que cuando existen datos de discartrosis mayor de 5 mm esta prótesis no debe ser indicada.²³

En 1994 son publicados los resultados clínicos del tratamiento de la discopatía lumbar degenerativa mediante la colocación de la prótesis total de disco del tipo Link SB Charite.²⁴ El promedio de seguimiento fue de 11.5 meses, después de la implantación de la prótesis una proporción significativa de pacientes experimentó desaparición del dolor (P menor de 0.05). Falla del implante, migración o luxación ocurrió en seis de 93 pacientes (6.15%).^{24,27}

La prótesis Prodisc II elaborada a partir de cromo, cobalto y molibdeno con un recubrimiento poroso de titanio y con un inserto de polietileno se presenta en medidas mediana (34.5 x 27 mm) y (39 x 30 mm), angulación de 6 y 11° y alturas de 10, 12 y 14 mm, está diseñada para restaurar la movilidad normal y la estabilidad en términos de: flexión 13° y extensión 7°, inclinación lateral de +10° a -10°, rotación axial libre y compresión axial. Las indicaciones para el uso de esta prótesis son: discopatías lumbares mono o bisegmentarias, inestabilidad segmentaria vertical, artrosis facetaria grado II o menor, altura discal menor de 5 mm. Indicaciones relativas: síndrome

post-nucleotomía mono o bisegmentario, inestabilidad adyacente después de fusión.

Son contraindicaciones: Osteoporosis u osteopenia severa, patologías dorsales tales como espondiloartritis grado III ó IV, estenosis del conducto raquídeo central o lateral con facetas hipertróficas, espondilolistesis, fractu-

ras, tumores, y espondilodiscitis, contraindicación para abordaje ventral.²⁶

El propósito de este estudio fue determinar los tipos e índice de complicaciones transquirúrgicas durante los primeros 45 días y evaluar los resultados clínicos del postoperatorio con este seguimiento máximo.

Cuadro I. Tabla de datos prequirúrgicos.

Caso	Edad	Sexo	Ocupación	Diagnóstico	Lumbalgia Nivel	Ciatalgia intensidad	Oswestry intensidad	Puntos
1	55 a	Masc.	Empresario	A.R. 20 a lumbalgia	L4-L5 L5-S1	7 de 10		70
2	55 a	Masc.	Empresario	Protrusión discal 6 meses	L5-S1		8 de 10	60
3	37 a	Masc.	Empresario	Extrusión discal 1 año	L5-S1		8 de 10	70
4	54 a	Fem.	Empleada	Discartrosis	L5-S1	7 de 10	8 de 10	76
				Extrusión discal L5-S1	L4-L5			
5	37 a	Masc.	Empresario	Inestabilidad vert. L4-L5 2 años evol.	L5-S1	6 de 10	6 de 10	64
6	30 a	Masc.	Labores agrícolas	Extrusión discal 2 años	L5-S1	5 de 10	6 de 10	60
7	26 a	Fem.	Licenciada	Discartrosis L5-S1, 6 meses	L5-S1	8 de 10	6 de 10	76
8	39 a	Masc.	Empleada	Protrusión discal L4-L5	L4-L5	7 de 10	8 de 10	70
				Discartrosis L5-S1, 3 a.	L5-S1			
9	35 a	Fem.	Ama de casa	Discartrosis L5-S1, 2 años	L5-S1	4 de 10	7 de 10	76
10	43 a	Fem.	Secretaria	Extrusión discal L4-L5	L4-L5	7 de 10	7 de 10	70
				Discartrosis L5-S1 2 a.	L5-S1			
11	47 a	Fem.	Ama de casa	Discartrosis L5-L6	L5-L6	9 de 10	5 de 10	84
				Megaapófisis L6 3 años				

Fem: femenino; Masc: masculino; Pts.: puntos

Cuadro II. Tabla de datos trans y postquirúrgicos.

Pac.	Abor.	T. cir Hrs.	Sang. mL	Comp Trans.	Tamaño	Prótesis Ang	Altura	Lumb.	Ciat.	Comp. Post.	Oswestry Pts.
1	Transp.	3	1,200	Perfor vena cava	Med.	6°	12 mm	0	0	No	16
2	Transp.	1.30	200	No	Med.	11°	12 mm	0	0	No	18
3	Transp.	1.20	200	No	Grande	11°	14 mm	0	0	No	18
4	Transp.	1.40	300	No	Med.	6°	12 mm	0	0	No	18
5	Transp.	2	300	No	Med.	11°	14 mm	3 de 10	0	Tromboembolia pulmonar	30
					Grande	6°	12 mm	0	0	No	16
6	Retrop.	1.30	200	No	Med.	11°	14 mm	0	2 de 10	No	10
7	Retrop.	1.30	200	No	Med.	11°	12 mm	0	3 de 10	No	10
8	Retrop.	2.10	250	No	Med.	6°	12 mm	2 de 10	0	No	20
					Grande	11°	14 mm				
9	Transp.	1.15	150	No	Med.	11°	12 mm	0	0	No	10
10	Retrop.	2.20	300	No	Med.	6°	12 mm	3 de 10	0	No	20
					Med.	11°	12 mm				
11	Retrop.	1.10	100	No	Med.	11°	12 mm	0	0	No	10

Pac. Paciente; Abor: Abordaje; Sang: Sangrado; Comp. Trans: Complicaciones Transoperatorias; Lumb. Intensidad Lumbalgia; Ciat. Intensidad Ciatalgia; Comp. Post: Complicaciones Postquirúrgicas; Transp. : Transperitoneal; Retrop: Retroperitoneal; T. Cir: Tiempo quirúrgico.

MATERIAL Y MÉTODOS

Se realizó un estudio de tipo prospectivo, longitudinal, descriptivo y observacional de 11 pacientes operados en los Hospitales del Grupo Ángeles, a quienes se colocó prótesis Prodisc II en uno o dos discos de la columna lumbar baja. Se incluyeron en el estudio a pacientes mayores de 25 años, con diagnóstico de discopatía lumbar en uno o dos segmentos, sintomática, con altura intersomática igual o menor de 5 mm, los cuales no presentaron mejoría después de 3 meses de tratamiento conservador. Se excluyeron los pacientes con estenosis foraminal central o lateral severa, con articulación facetaria ausente, fracturada o severamente degenerada. Paciente con enfermedad de tipo tumoral, infecciosa, degenerativa avan-

zada o con malformaciones congénitas en el sitio de la lesión o en los segmentos adyacentes a la misma, paciente con osteoporosis, o con trastornos emocionales o psicosociales significativos. La prótesis fue colocada mediante un abordaje anterior de columna por la vía retroperitoneal o transperitoneal. Se utilizó la escala de Oswestry²⁸ como método de evaluación de la capacidad funcional del paciente en el preoperatorio y al final del estudio, la evaluación de incapacidad completa en cama 80 a 100 pts., incapacidad severa 60 a 80 pts., discapacidad severa 40 a 60 pts., discapacidad moderada 20 a 40 pts. y discapacidad mínima 0 a 20 pts. Se realizó un reporte de tipo descriptivo de los resultados obtenidos.

Técnica quirúrgica: Se coloca al paciente en decúbito supino, se angula la mesa de operaciones produciendo una

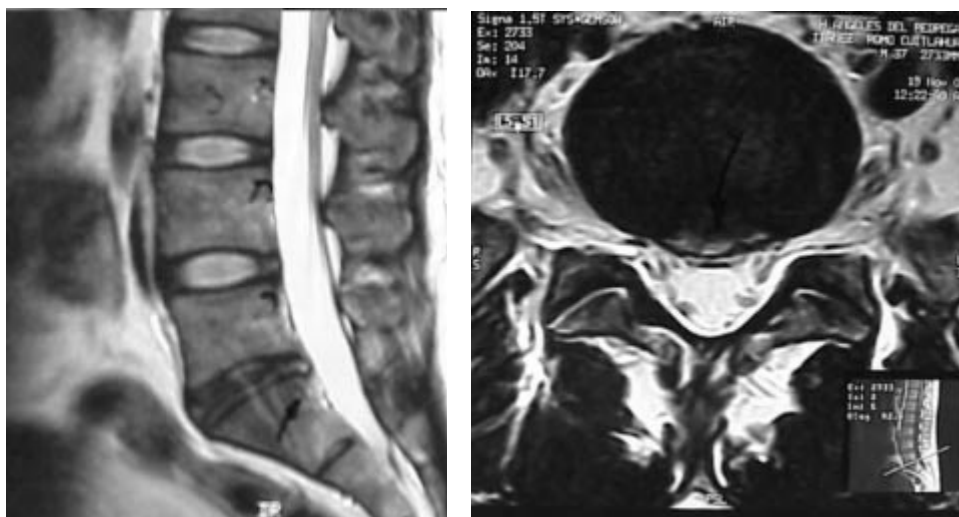


Figura 1. Masculino de 37 años, un año de evolución. Discartrosis L5-S1, arremangamiento del ligamento vertebral común posterior. No hay datos de estenosis lumbar.

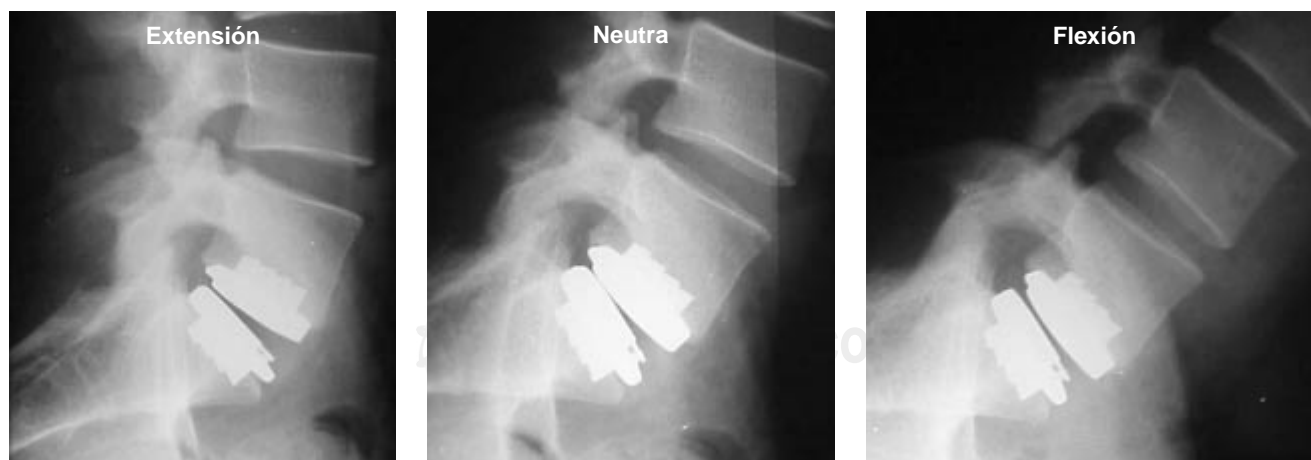


Figura 2. Restitución de la altura del espacio intersomático, movilidad normal, tamaño de foramen recuperado.

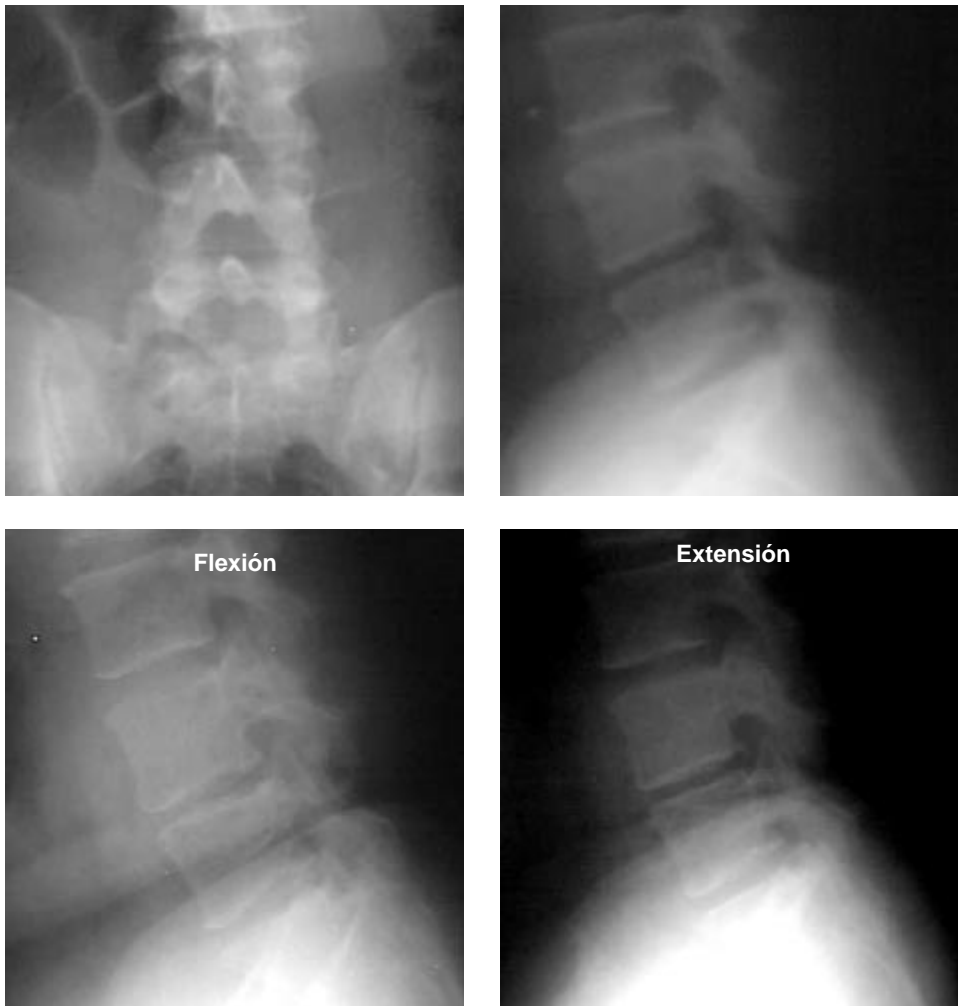


Figura 3. Masculino de 37 años. Lumbalgia de tres años de evolución, discartrosis L4-L5 y L5-S1.

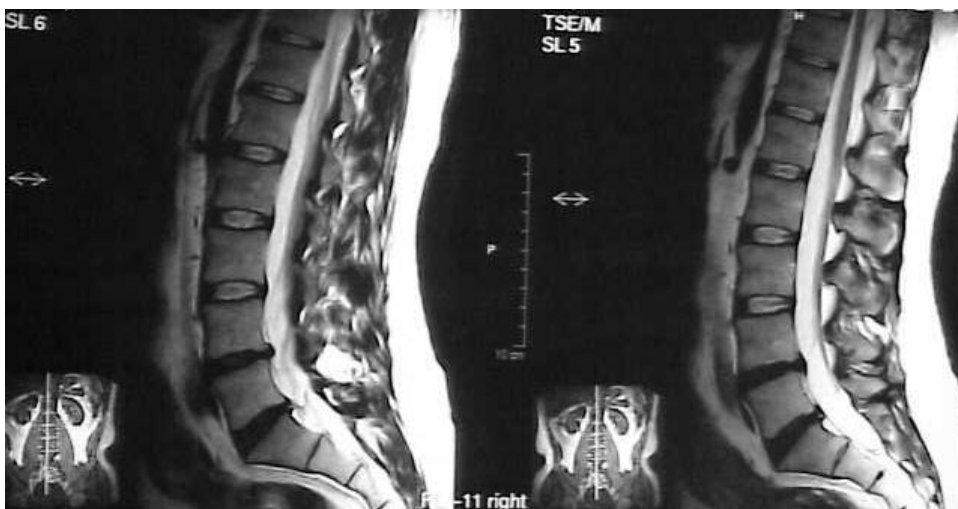

Figura 4. Discos negros, inestabilidad vertical, con retrolistesis, en L5-S1.

hiperlordosis que facilita el abordaje. Incisión de no más de 10 cm transversa centrada en la línea media a la altura que se determina previamente por intensificador de imágenes, dependiendo el nivel de disco intervenido. Se puede seguir la vía transperitoneal o retroperitoneal. Si el acceso es transperitoneal se incide el peritoneo parietal situado sobre el promontorio. Puede ligarse la arteria y la vena sacra media, no siempre presentes. Se procede a discoidectomía total. Se realiza retiro del revestimiento cartilaginoso de las plataformas y se amplía el espacio por medio de pinza distractora especial, preparándolo para la colocación de la prótesis. Se preserva ligamento longitudinal posterior si no es necesario retirar osteófitos o fragmentos de disco. Se determina el tamaño del implante, la altura, la angulación y la posición. El cincel especial de la cresta de la guía es guiado por el implante de prueba para preparar la posición central de las plataformas metálicas

superior e inferior. Se utiliza un distractor, el cual va unido a los instrumentos de inserción de la prótesis para su colocación definitiva, se verifica la posición bajo control radiográfico. Se coloca inserto acrílico en la plataforma inferior y se retira el distractor. Finalmente se realiza la hemostasia y se procede al cierre por planos.²⁶

RESULTADOS

Se estudiaron once pacientes, cinco mujeres y seis hombres, cuya edad promedio fue de 41.6 años, con media de 40.5 (r 26-55), cuatro empresarios, dos empleados, dos amas de casa, una secretaria, un profesionista y uno dedicado a las labores del campo.

El principal diagnóstico fue el de hernia discal L5-S1 con 10 casos (66.6%) y cuatro casos con diagnóstico de hernia discal L4-L5 (26.6%) y un caso de L5-L6 (6.6%).

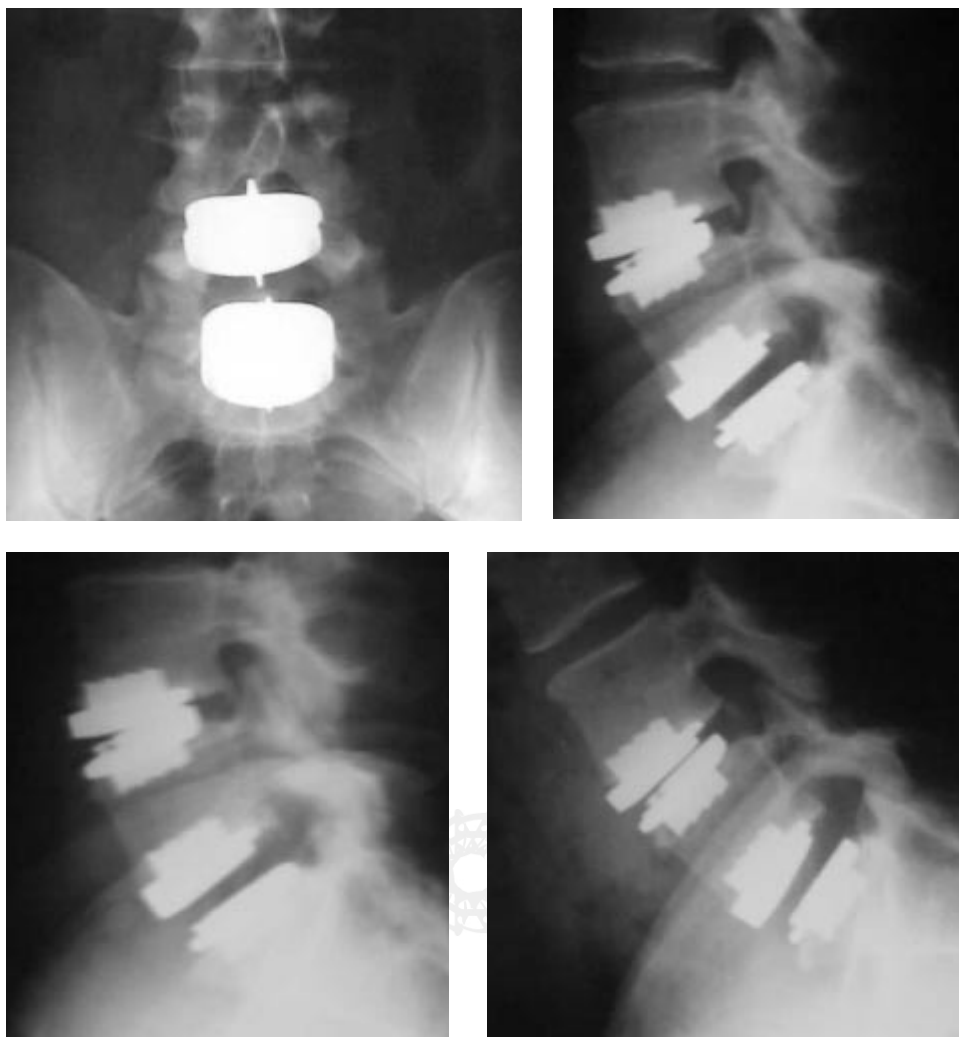


Figura 5. Restitución de altura discal, movilidad normal, dos niveles.

Cabe aclarar que en 4 pacientes se operaron dos niveles, lo cual nos da un total de 15 prótesis en 11 pacientes operados.

El tiempo quirúrgico promedio fue de 98 min (r 70-180), haciendo énfasis en que en los casos de dos niveles el rango fue de 130 a 180 min, y en el caso de un solo nivel el rango fue de 70 a 100 min. El sangrado promedio 309 mL (r 100 a 1,200), si se excluye el paciente que sangró 1,200 mL, por lesión de la vena cava, el rango es de 100 a 300 mL y la media entonces es de 200 cc con promedio de 220 mL. En un paciente se tuvo lesión de la vena cava, exactamente en la bifurcación de la misma, debido a mala separación y disección en el momento de colocar los clavos de separación de la misma, por fortuna no se tuvo ningún tipo de complicación secundaria, la reparación se logró sin problema con un solo punto y un pequeño parche de tejido celular subcutáneo. Se realizaron 8 abordajes retroperitoneales y 3 transperitoneales, sin que se observara diferencia en la técnica de inserción, ni modificó el tiempo quirúrgico, sólo la necesidad de dejar en ayuno por 24 h a los pacientes en que se abordó transperitonealmente.

En el prequirúrgico tres de los pacientes (27.2%) presentaban lumbalgia, y en el postquirúrgico sólo 2 (18.1%). Los 8 pacientes (72.7%) restantes presentaron Lumbo-ciática preoperatoria, y en el postquirúrgico sólo 3 pacientes (27.2%) la presentaron.

La altura discal promedio del prequirúrgico en el segmento operado fue de 4.6 mm y la media de 4.0 mm y en el postquirúrgico de 13.4 mm.

La escala de Oswestry nos dio una puntuación en el preoperatorio de 60 a 80 en 10 pacientes (discapacidad severa) y en un caso 84 pts. (incapacidad total) con promedio de 70.5 y una media de 72 pts. En el postoperatorio hasta los 45 días diez casos presentaron una puntuación de 0 a 20 y sólo uno alcanzó una puntuación de 30 (discapacidad moderada). En el postoperatorio inmediato una paciente de 54 años de edad, con tabaquismo intenso, una cajetilla diaria, presentó tromboembolia pulmonar, a las 48 h de postoperatorio, y en quien por error no se realizó profilaxis de anticoagulación, sin embargo con el manejo oportuno de la terapia intensiva, se logró la recuperación "ad integrum" de la paciente, deambulando a la semana y con un Oswestry de 30 a los 45 días.

DISCUSIÓN

Nachemson estimó que la edad promedio para la presentación de la enfermedad discal degenerativa o hernia discal es de 35 años pero en nuestro estudio fue más alta con promedio de 41.6 años.⁴ Lo que es explicable quizás sólo por el tipo de pacientes, que tienen un recurso eco-

nómico más alto y actividades no físicas y de esfuerzo en su vida diaria.

Los principales diagnósticos de los pacientes de nuestro estudio también concuerdan con lo descrito en la literatura en la que se menciona a los niveles L4-L5 y L5-S1 como los sitios más frecuentes de hernias discales o discartrosis, con mayor presencia de degeneración en L5-S1 y de hernias en L4-L5.^{1,2,4,22,24,25} Llama la atención sólo la presencia de una paciente con afección en L5-L6, y a quien se detectó una megaapófisis transversa en L6, con grave afección en el disco operado y que recuperó a los 45 días su movilidad y un Oswestry de 10, siendo el preoperatorio de 84.

Tuvimos 54.5% de pacientes del sexo masculino y 45.6% del sexo femenino, porcentajes similares a los descritos en la literatura con predominancia de los hombres.^{3,4}

En los estudios reportados con esta prótesis no se han mencionado complicaciones relacionadas con la prótesis, y las habituales relacionadas al procedimiento quirúrgico son: disfunción sexual (eyacuación retrógrada) en 3.7%, hematoma 1.6% e infección 1.6%, lesión de grandes vasos menos del 1%^{15,16,22,24,25-27} hasta el momento en nuestro estudio sólo reportamos una lesión de la bifurcación de la vena cava, que logró repararse y en quien no se obtuvo ninguna complicación secundaria a la misma. El paciente tuvo a los 45 días un Oswestry de 16.

La vigilancia radiográfica es para detectar a tiempo datos de migración de la prótesis, aflojamiento o ruptura de las plataformas o del polietileno, reportadas con otro tipo de prótesis,^{22,24} que no hemos visto en nuestro estudio y no se han reportado con esta prótesis hasta el momento en la literatura. En el postoperatorio inmediato se presentó una tromboembolia pulmonar, resultado de error en la no profilaxis con anticoagulación, con una paciente de más de 40 años, con tabaquismo intenso, que tiene que ver más con la técnica quirúrgica que con la colocación de la prótesis, sin embargo reportamos ésta como una complicación en nuestros pacientes.

Posterior a la cirugía sólo tenemos a 2 pacientes con dolor lumbar, y a 3 pacientes con ciatralgia de leve intensidad, lográndose reducir el número de pacientes con dolor y el grado de intensidad de dolor permitiendo aumentar su capacidad de actividad física, lo cual se demuestra con la puntuación de Oswestry ya que a 45 días de la cirugía tenemos a 10 pacientes (90.9) con puntuación menor a 20 puntos, lo que indica una discapacidad mínima y sólo 1 paciente con puntuación mayor de 20, lo que indica una discapacidad leve.

CONCLUSIONES

Los resultados clínicos hasta este momento son muy semejantes a los reportados en estudios similares. Las

complicaciones presentadas son inherentes a la técnica de abordaje y al cuidado postoperatorio en este tipo de abordaje y no directamente a la prótesis.

Este es un trabajo de valor como estudio descriptivo, aunque no estadísticamente. Sin embargo, creemos que los buenos resultados y la evolución postoperatoria satisfactoria creará nuevas inquietudes en los cirujanos de columna vertebral y revolucionará el tratamiento de la enfermedad discal degenerativa de la columna.

Es necesario reunir un mayor número de pacientes y tener un seguimiento postoperatorio mínimo de 2 años para una mejor evaluación del uso de la prótesis Prodisc II en la artroplastia vertebral.

REFERENCIAS

1. Tibrewal SB, Percy MJ. Lumbar intervertebral heights in normal subjects and patients with disc herniation. *Spine* 1985; 10: 452-4.
2. Kostuik JP. Alternatives to spinal fusion. *Orthopedic clinics of North America* 1998; 29 (4): 701-714.
3. Wilke HJ, Kavanagh S, Neller S, Haid C, Claes LE. Effect of a prosthetic disc nucleus on the mobility and disc height of the L4-L5 intervertebral disc postnucleotomy. *J Neurosurg* 2001; 95: 208-14.
4. Rothman Simeone, Herkowitz HN. *Columna Vertebral*, cuarta edición. Philadelphia Pennsylvania, McGraw-Hill Interamericana Editores S.A. de C.V., 1999; I: 629-696.
5. Takeshima T, Kambara K, Miyata S, Ueda Y, Tamai S. Clinical and radiographic evaluation of disc excision for lumbar disc herniation with and without posterolateral fusion. *Spine* 2000; 15(25): 450-6.
6. Castro WH, Halm H, Rondhuis J. The influence of automated percutaneous lumbar discectomy (APLD) on the biomechanics of the lumbar intervertebral disc. An experimental study. *Acta Orthop Belg* 1992; 58: 400-5.
7. Roy CR, Saillant G, Lavaste F. Experimental study of lumbar disk replacement. *Rev Chir Orthop Reparatrice Appar Mot* 1978; 64 Suppl: 106-7.
8. Hou TS, Tu KY, Xu YK, Li ZB, Cai AH, Wang HC. Lumbar intervertebral disc prosthesis. An experimental study. *Chin Med J (Engl)* 1991; 104: 381-6.
9. Langrana NA, Lee CK, Yang SW. Finite-element modeling of the synthetic intervertebral disc. *Spine* 1991; 16 (6 Suppl): S245-52.
10. Lee CK, Langrana NA, Parsons JR, Zimmerman MC. Development of a prosthetic intervertebral disc. *Spine* 1991; 16: S253-5.
11. Hedman TP, Kostuik JP, Fernie GR, Hellier WG. Design of an intervertebral disc prosthesis. *Spine* 1991; 16: S256-60.
12. Bao QB, McCullen GM, Higham PA, Dumbleton JH, Yuan HA. The artificial disc: theory, design and materials. *Biomaterials* 1996; 17: 1157-67.
13. Luk KD, Ruan DK, Chow Dh, Leong JC. Intervertebral disc autografting in a bipedal animal model. *Clin Orthop* 1997; 337: 13-26.
14. Zollner J, Rompe JD, Eysel P. Biomechanical properties of a synthetic lumbar intervertebral disk implants. *Z Orthop Ihre Grenzgeb* 2000; 138: 459-63.
15. Eijkelkamp MF, van Donkelaar CC, Veldhuizen AG, van Horn JR, Huyghe JM, Verkerke GJ. Requirements for an artificial intervertebral disc. *Int J Artif Organs* 2001; 24: 311-21.
16. Zollner J, Heine J, Eysel P. 3-dimensional biomechanical study of a new flexible lumbar intervertebral disk implant. *Orthopaed* 2001; 30: 323-7.
17. Kadoya K, Kotani Y, Abumi K, Takada T, Shimamoto N, Shikinami Y, Kadosawa T, Kaneda K. Biomechanical and morphologic evaluation of a three-dimensional fabric sheep artificial intervertebral disc: *in vitro* and *in vivo* analysis. *Spine* 2001; 26:1562-9.
18. Eijkelkamp MF, Hayen J, Veldhuizen AG, van Horn JR, Verkerke GJ. Improving the fixation of an artificial intervertebral disc. *Int J Artif Organs* 2002; 25: 327-33.
19. Kotani Y, Abumi K, Shikinami Y, Takada T, Kadoya K, Shimamoto N, Ito M, Kadosawa T, Fujinaga T, Kaneda K. Artificial intervertebral disc replacement using bioactive three-dimensional fabric: design, development and preliminary animal study. *Spine* 2002; 27: 929-35; discussion 935-6.
20. Eysel P, Rompe J, Schoenmayr, Zoellner J. Biomechanical behaviour of a prosthetic lumbar nucleus. *Acta Neurochir (Wien)* 1999; 141: 1083-7.
21. Dooris AP, Goel VK, Grosland NM, Gilbertson LG, Wilder DG. Load-sharing between anterior and posterior elements in a lumbar motion segment implanted with an artificial disc. *Spine* 2001; 26: E122-9.
22. Zeegers WS, Bohnen LM, Laaper M, Verhaegen MJ. Artificial disc replacement with the modular type SB Charite III: 2 year results in 50 prospectively studied patients. *Eur Spine J* 1999; 8: 210-7.
23. Klara PM, Ray CD. Artificial nucleus replacement: clinical experience. *Spine* 2002; 27: 1374-7.
24. Griffith SL, Shelokov AP, Buttner-Janck, Le Maire JP, Zeegers WS. A multicenter retrospective study of the clinical results of the LINK SB Charite Intervertebral prosthesis. The initial European experience. *Spine* 1994; 19: 1842-9.
25. Cinotti G, David T, Postacchini F. Results of disc prosthesis after a minimum follow-up period of 2 years. *Spine* 1996; 21: 995-1000.
26. Bertagnoli R. Continuum of care in degenerative disc disease. *BACK UP*. 2001; 1: 4-8.
27. Hopf C, Heeckt H, Beske C. Disc replacement with SB Charite endoprosthesis, experience, preliminary results and comments after 35 prospectively performed operations. *Z Orthop Ihre Grenzgeb* 2002; 140: 485-91.
28. Beurskens AJ et al. Measuring the functional status of patients with low back pain. Assessment of the quality of four disease-specific questionnaires. *Spine* 1995; 20: 1017-28.

